Klinikum rechts der Isar
Technische Universität München

Roman-Herzog-Krebszentrum
Comprehensive Cancer Center

CCC MÜNCHEN COMPREHENSIVE CANCER CENTER

PROSTATUM

Prostatakrebs

Vorsorge – Diagnostik – Therapie

Informationstag

Gezielte Behandlung beim Prostatakrebs: PSMA im Focus

Prof. Dr. med. Matthias Heck
Leitender Oberarzt

01.07.2023

PSMA als Zielstruktur

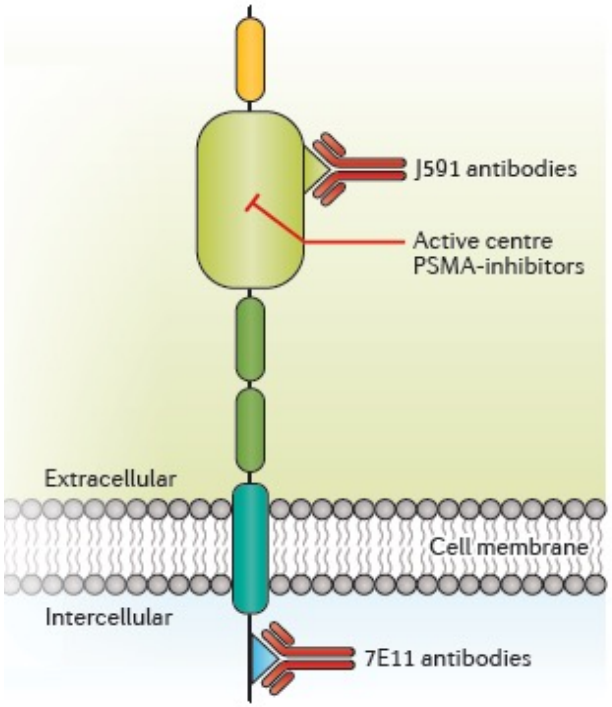

Prostata-**S**pezifisches **M**embran **A**ntigen

In Zellwand lokalisiert

Vermehrt auf Prostatakrebs-Zellen nachweisbar

Zielstruktur für Diagnostik und Therapie

PSMA ≠ PSA !!!

Maurer T et al, Nat Rev Urol, 2016

PSMA als Zielstruktur - Bildgebung

Positronen Emissions Tomografie (PET)

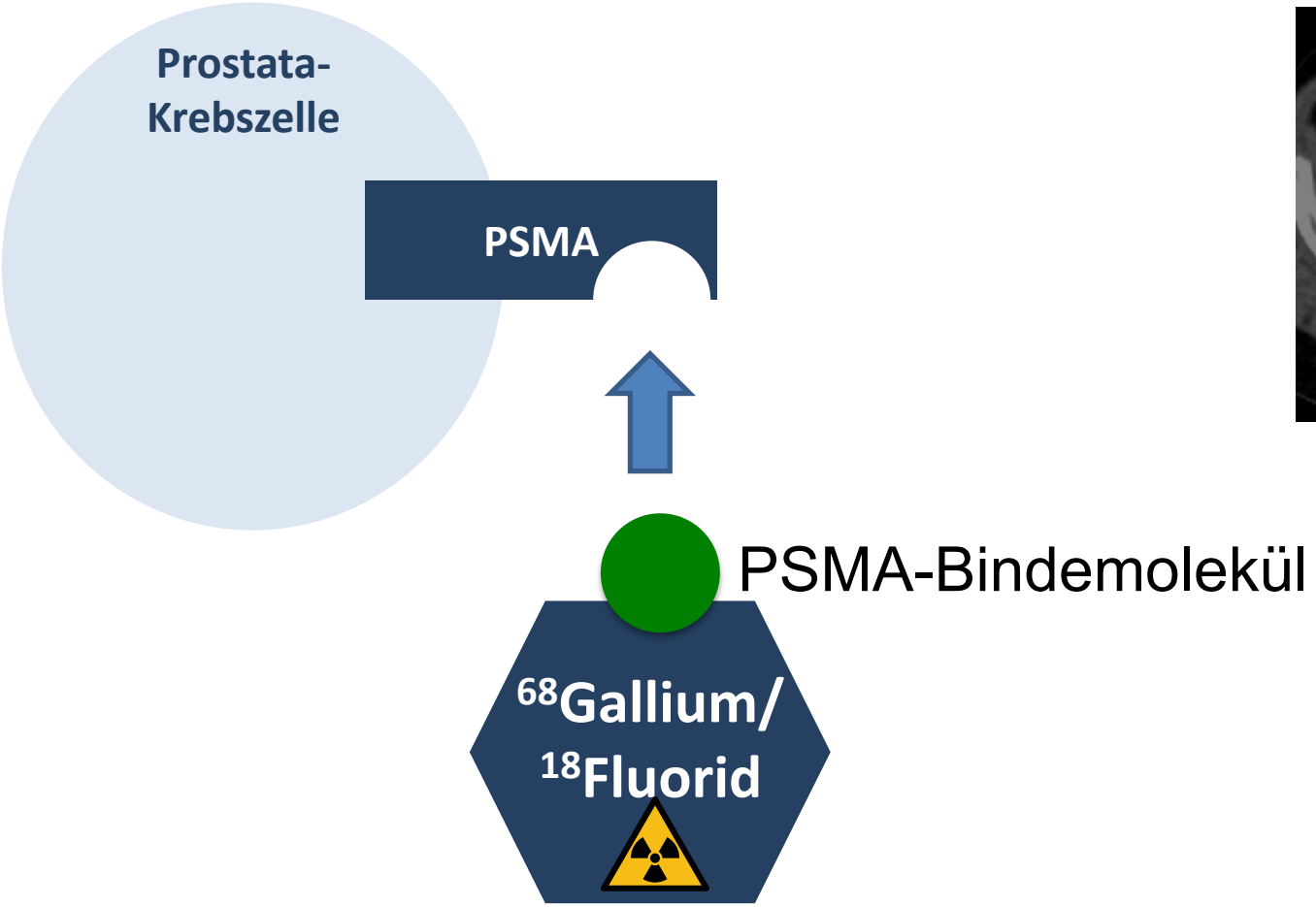

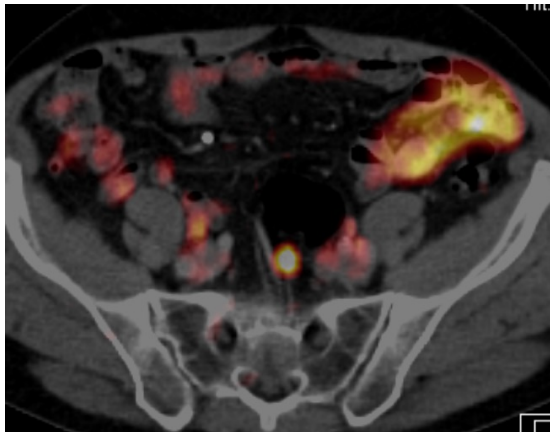

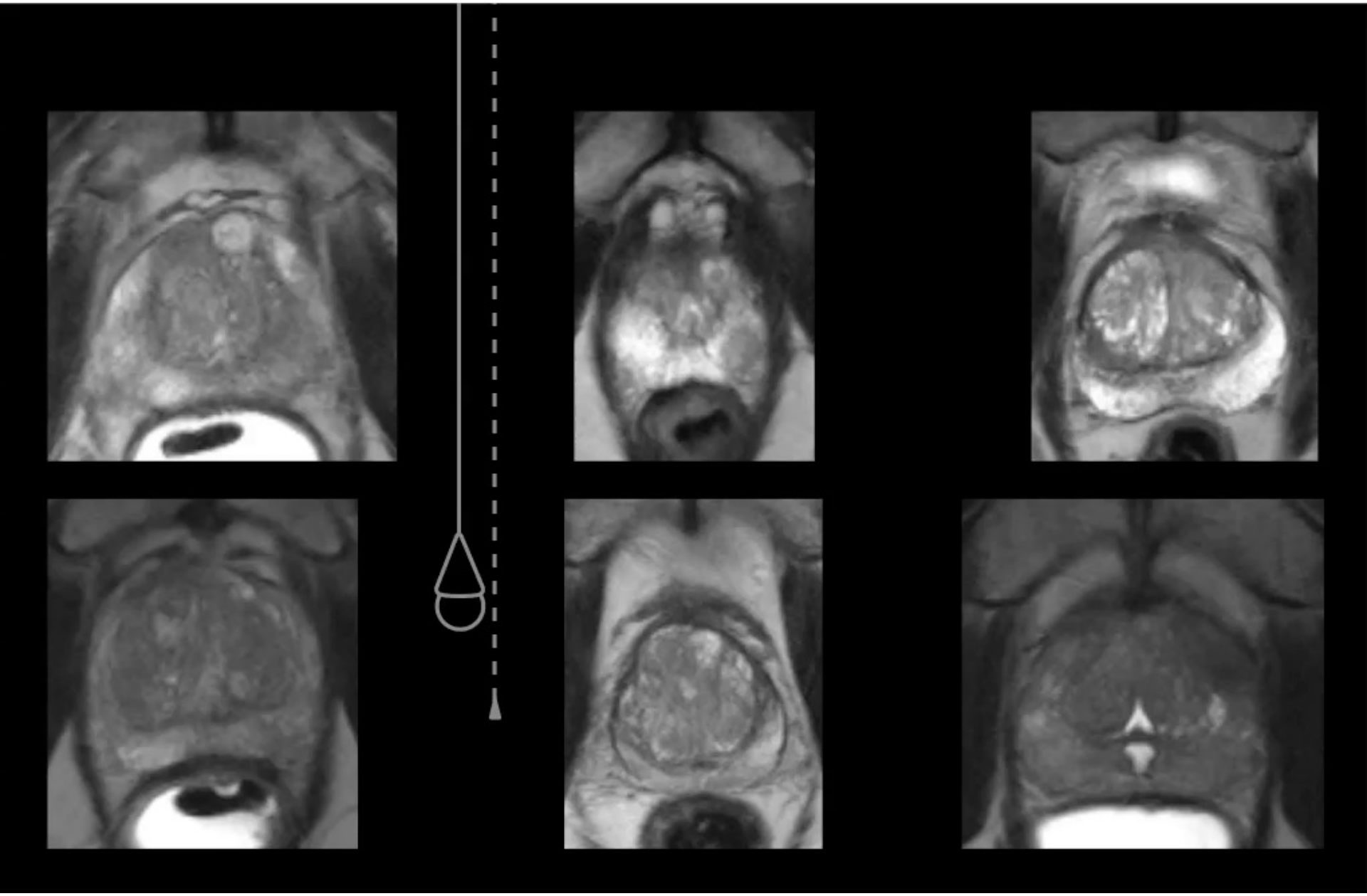

Fallbeispiel 65jähriger Patient

11/2015	Erstdiagnose Prostatakrebs, PSA-Wert 9,1ng/ml
1/2016	Radikale Prostata-Entfernung
5/2016	PSA-Abfall nach Operation <0,01ng/ml
12/2017	PSA-Anstieg auf 0,14ng/ml Bestrahlung der Prostataloge
10/2018	PSA 0,26ng/ml

Was nun?

Fallbeispiel 65jähriger Patient

Durchführung eines PSMA-PET/CT

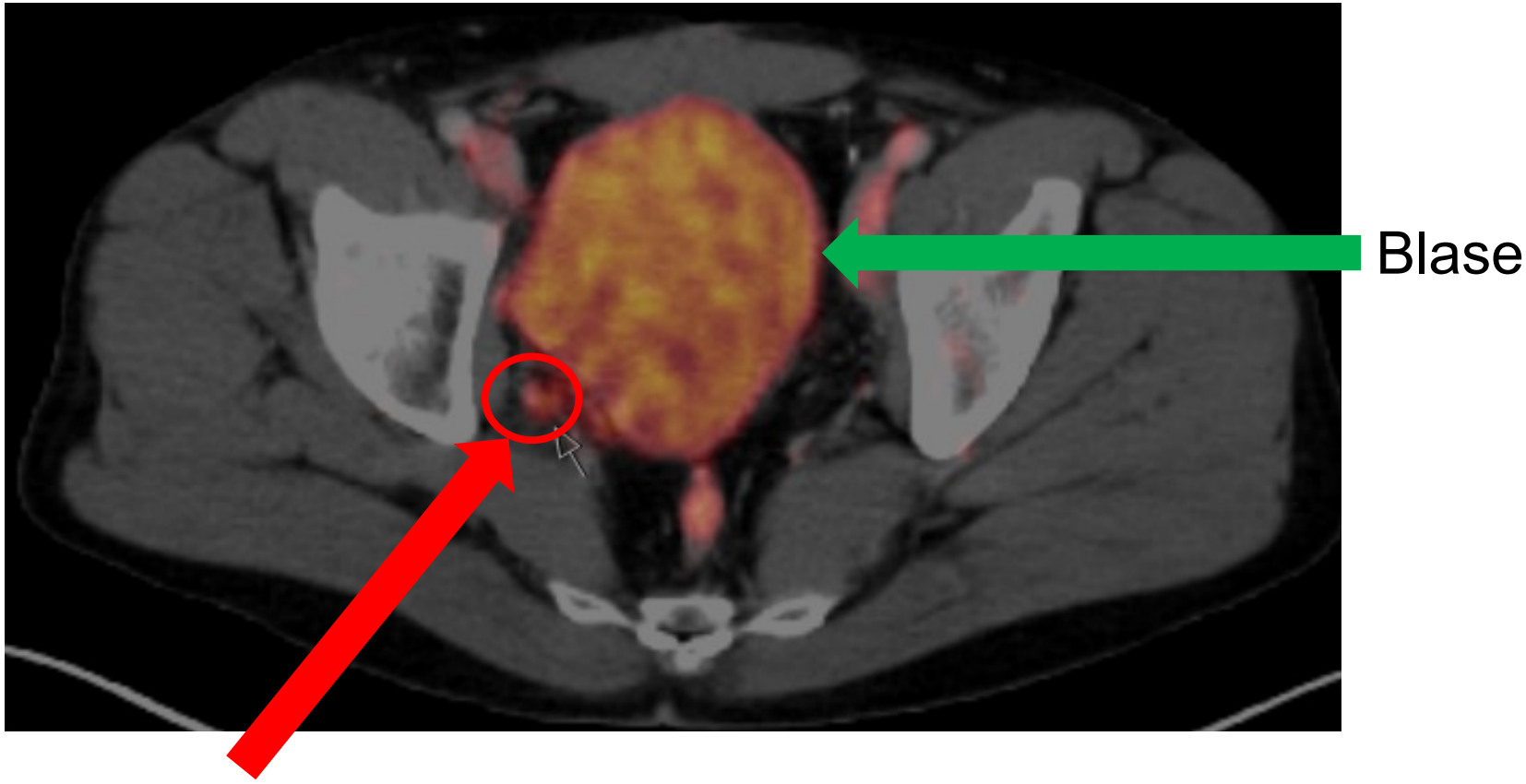

PSMA als Zielstruktur - Radiochirurgie

Gamma-Sonde

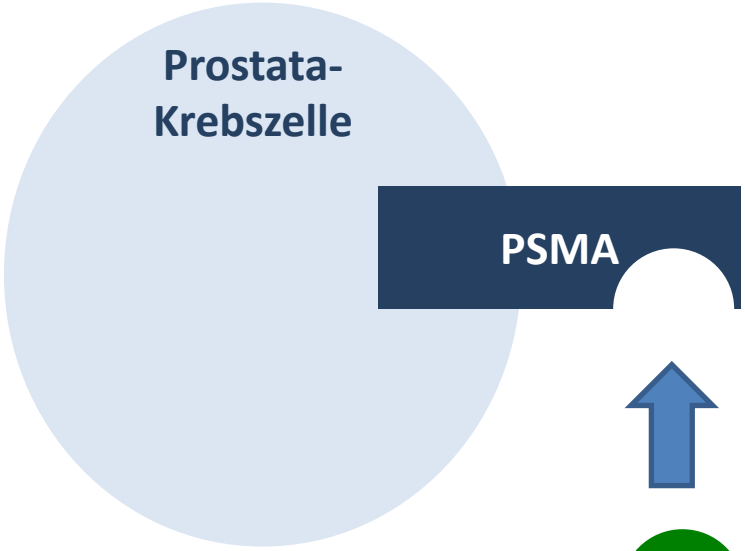

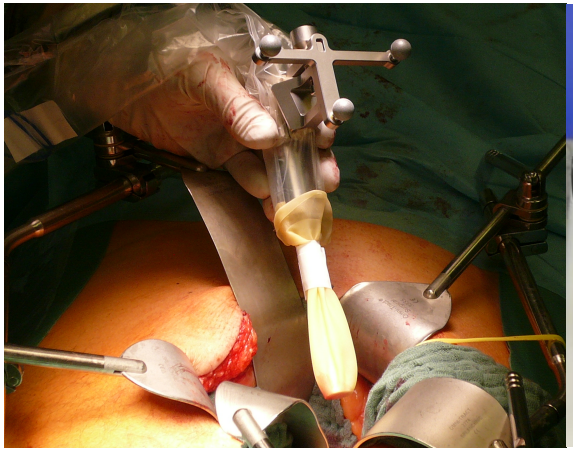



PSMA-Bindemolekül

Gamma-Strahler

PSMA-Radiochirurgie

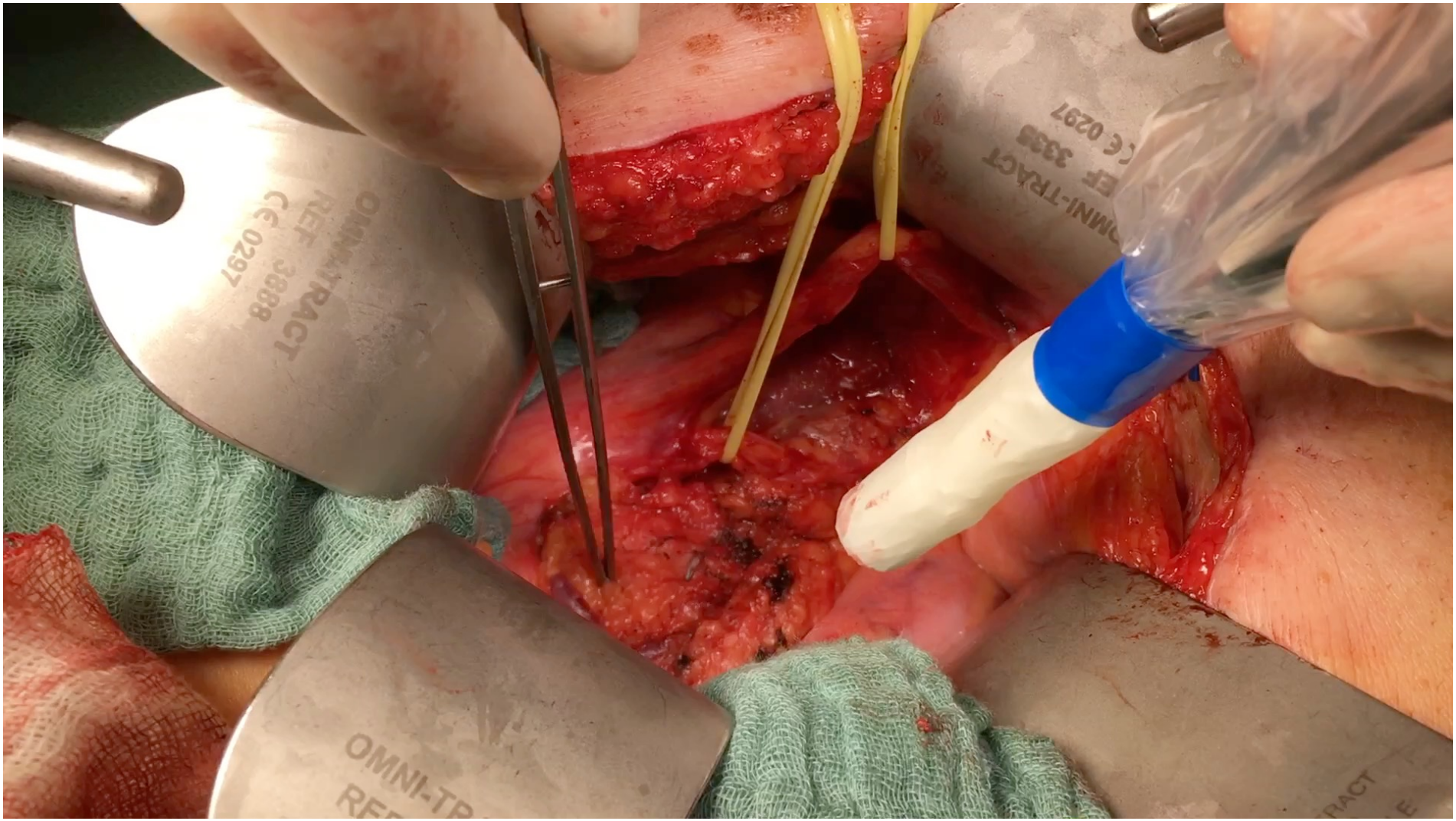

Courtesy by Dr. T. Maurer

Fallbeispiel 65jähriger Patient

12/2018	PSA 0,4ng/ml
	Radiochirurgie: 0,1cm Lymphknotenmetastase im Becken
02/2019	PSA nach Entfernung des Lymphknotens <0,03ng/ml

Robotische PSMA-radioguided surgery

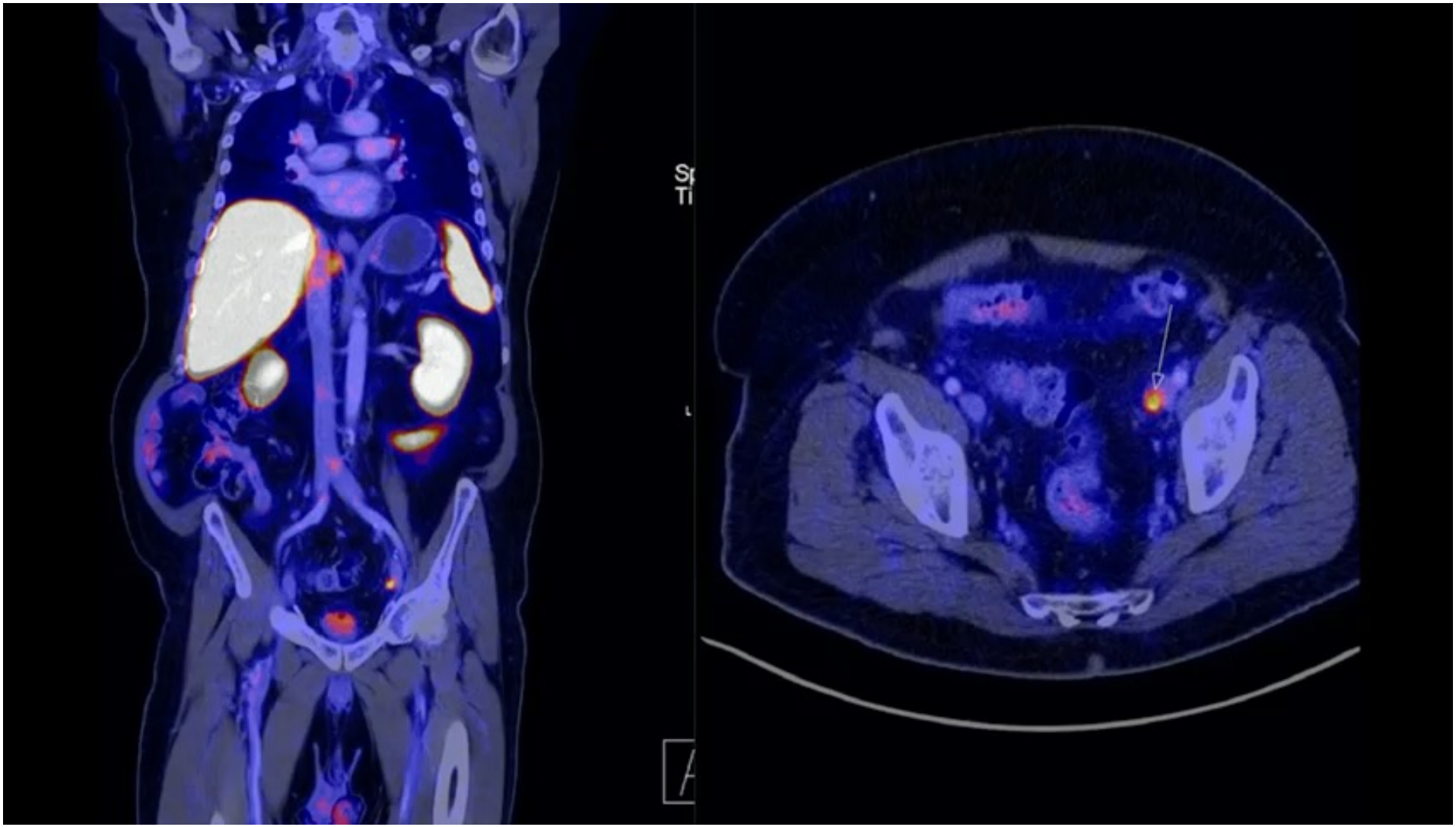

Was ist ein metastasiertes Prostatakarzinom? Welche Therapieoptionen gibt es?

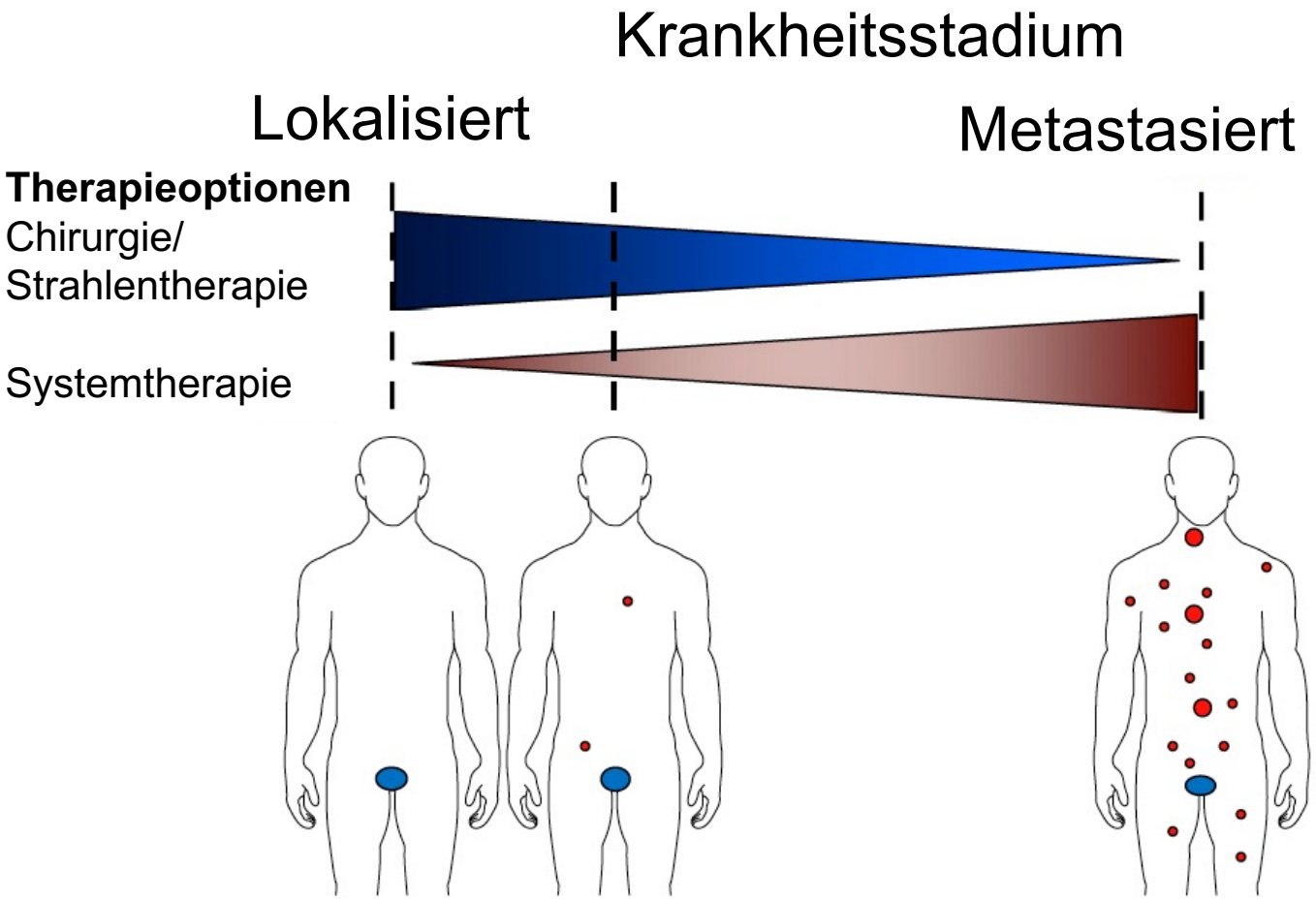

Tran P et al. J Oncol Pract 2017

PSMA als Zielstruktur - Radioligandentherapie

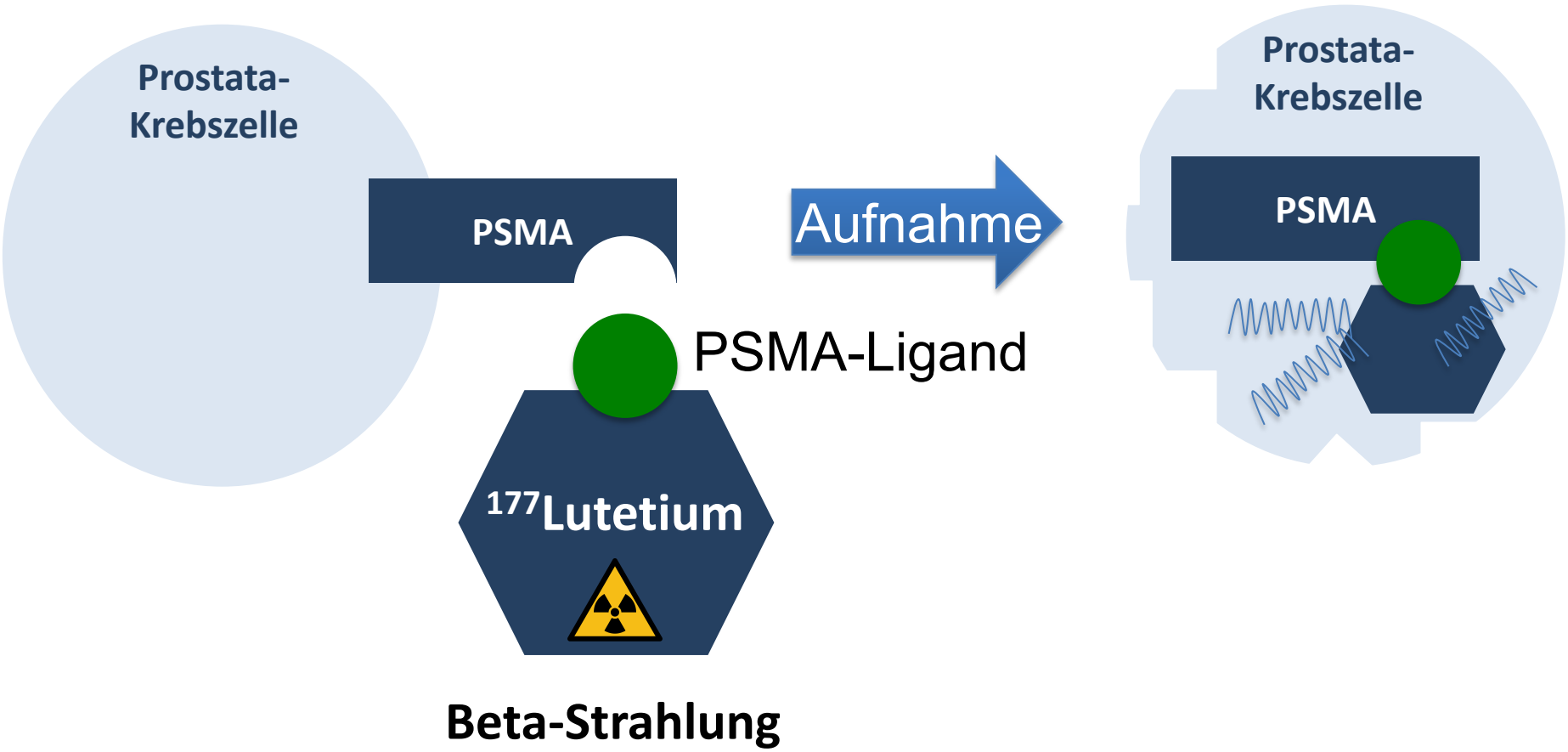

Beta-Strahler Therapie

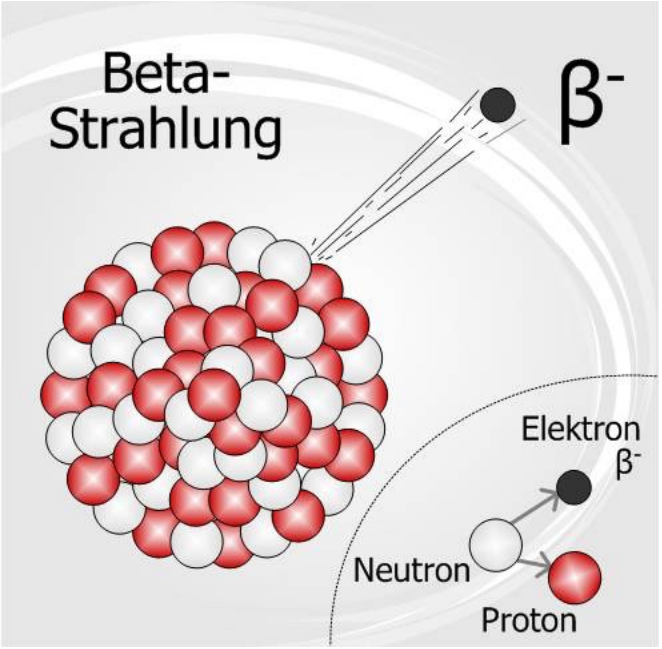

- Elektronen
- Niedrig energetisch
- Hohe Reichweite

Fallbeispiel 71jähriger Patient

- Vortherapien: Chemotherapie (Docetaxel), Hormontherapie (Abirateron), Alphastrahlertherapie (Xofigo)

- Insgesamt 4 Gaben von ^{177}Lutetium-PSMA

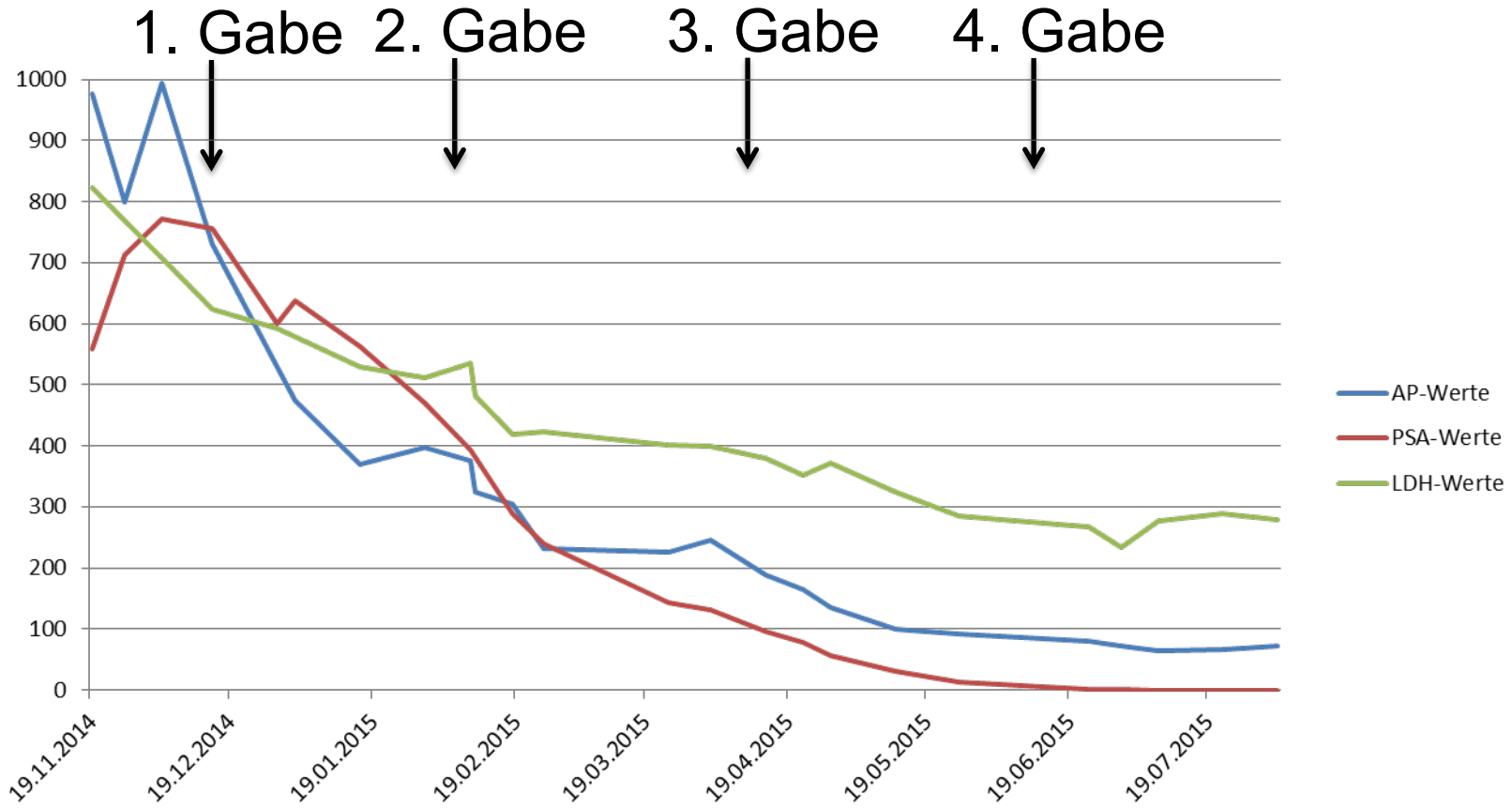

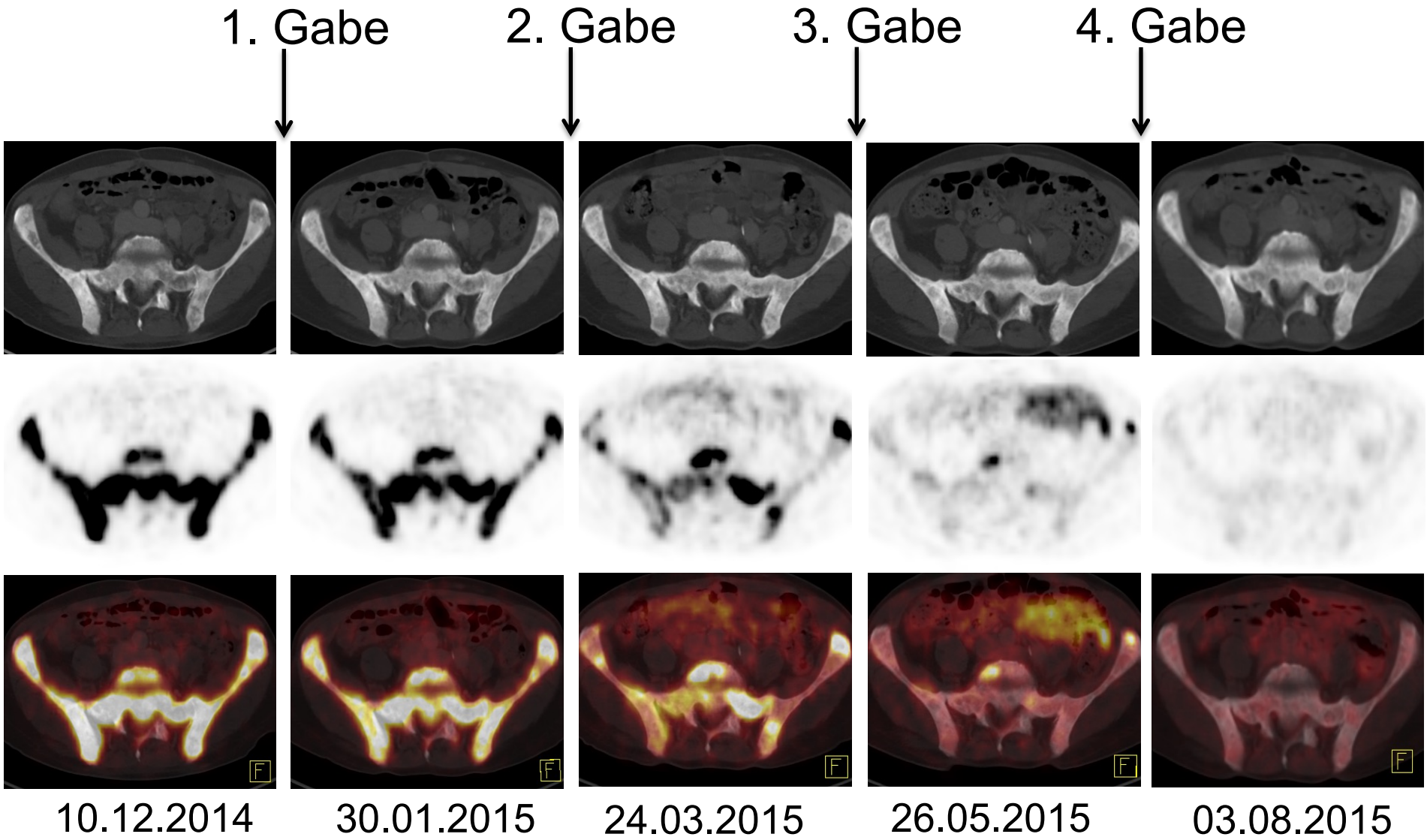
1. Gabe
2. Gabe
3. Gabe
4. Gabe
10.12.2014
30.01.2015
24.03.2015
26.05.2015
03.08.2015

PSMA als Zielstruktur - Radioligandentherapie

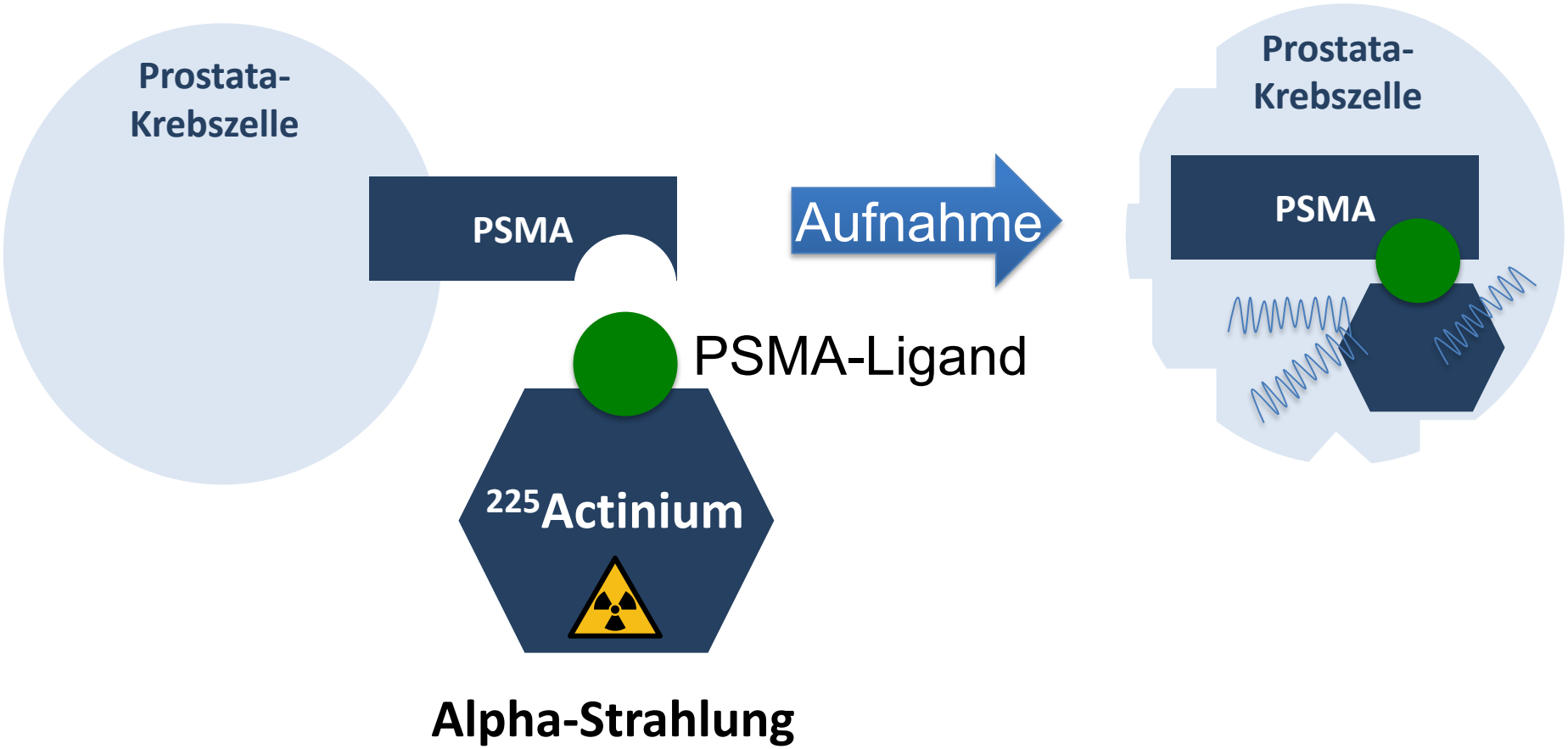

Alpha-Strahler Therapie

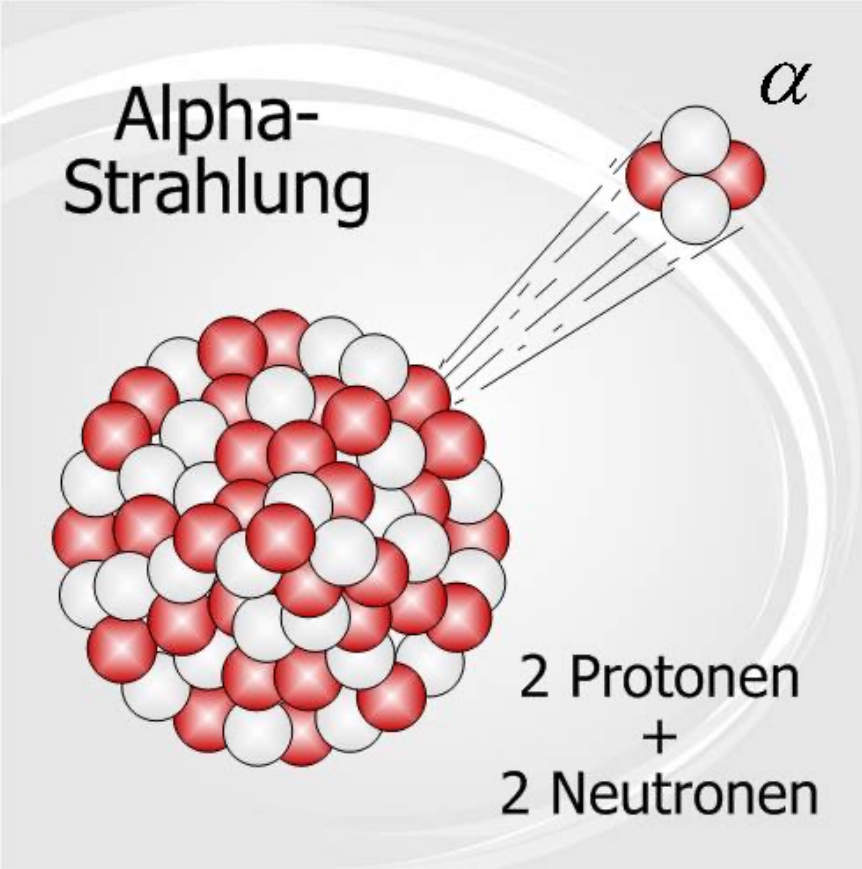

- Helium-Atomkerne
- Hoch energetisch
- Geringe Reichweite

Fallbeispiel 72jähriger Patient

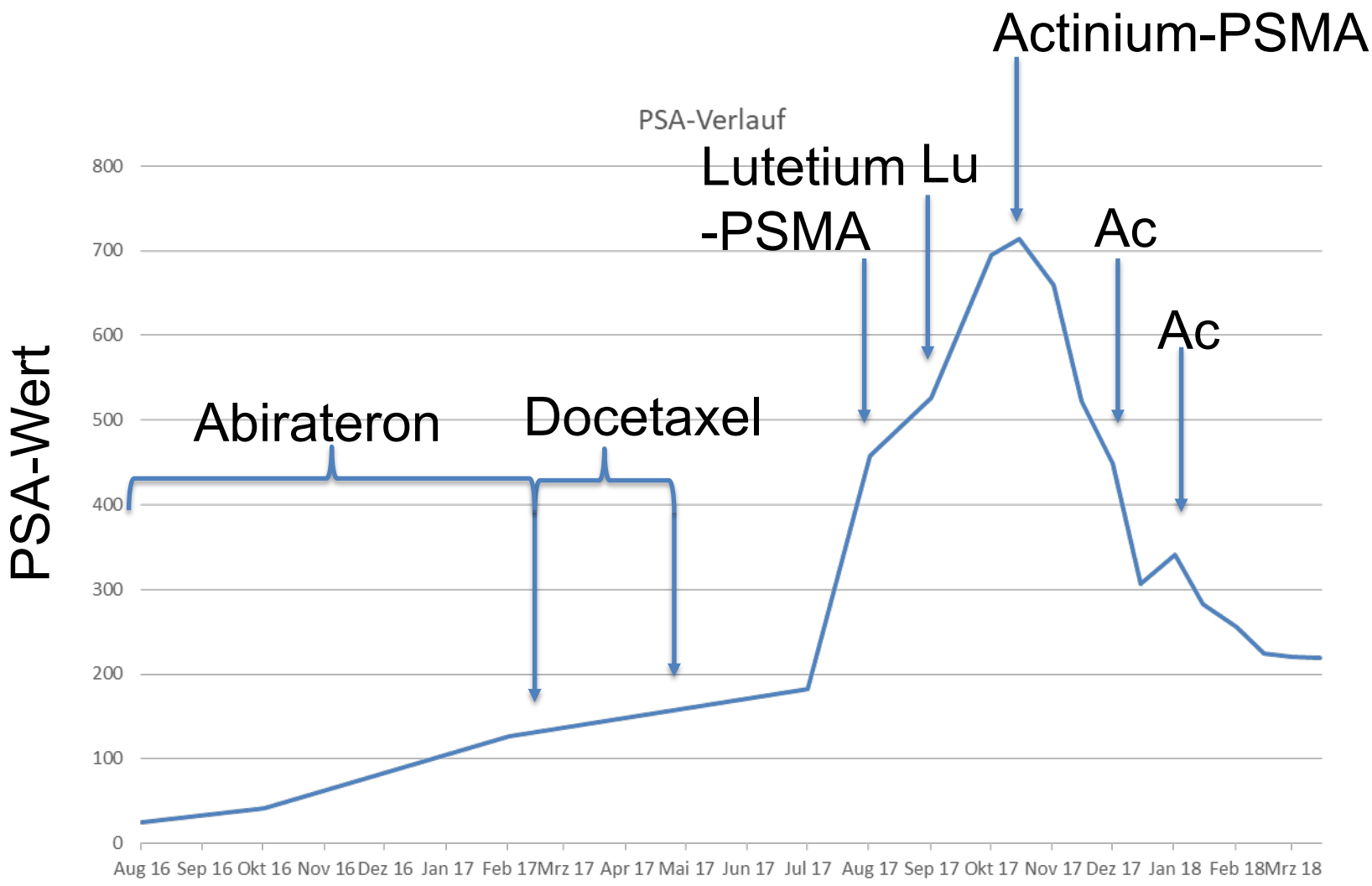

Vielen Dank für Ihre Aufmerksamkeit

Klinikum rechts der Isar
Technische Universität München

Roman-Herzog-Krebszentrum
Comprehensive Cancer Center

CCC MÜNCHEN
COMPREHENSIVE
CANCER CENTER

PROSTATUM

Prostatakrebs

Vorsorge – Diagnostik – Therapie

Informationstag